

Un nuevo concepto en la estratificación con resinas compuestas

Por Sanzio Marques*

El autor propone una forma de estratificar en capas las resinas compuestas para mejorar el color y la estética de las restauraciones dentales mediante una coloración de adentro hacia fuera, al igual que la de los dientes naturales.

En los dientes naturales el elemento que modula el color de la dentina y determinante del color es la dentina¹. El esmalte actúa como un filtro que suele aumentar la calidad estética del diente.

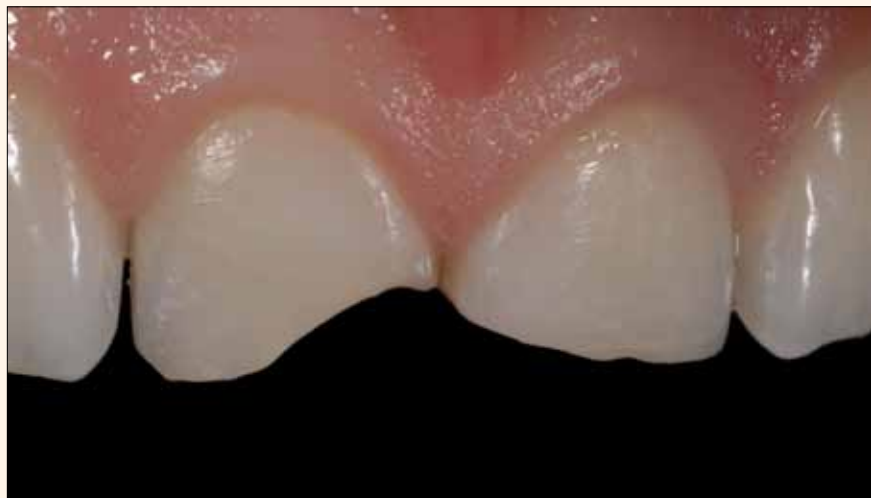

Figura 1. Dientes 11 y 21 fracturados.

En el caso de los dientes naturales, el color procede, por tanto, de la parte interior². Sin embargo, en las restauraciones con resinas compuestas, los clínicos están acostumbrados a utilizar resinas de esmalte con color. Este esmalte de color es el que determina la coloración del diente de fuera hacia dentro, es decir, al contrario que en los dientes naturales³.

La técnica tradicional de estratificación en las restauraciones con resinas compuestas sigue esta filosofía. Podemos clasificar las resinas de esmalte de la siguiente forma: esmaltes coloreados, es decir, que confieren color, y moduladores de tono y translúcidos para los bordes incisivos.

Los esmaltes coloreados se utilizan en la última capa para determinar el color final de la restauración. Los esmaltes moduladores, que no modifican el color, se utilizan sobre los esmaltes coloreados para aumentar la profundidad y la translucidez final de la restauración. Mediante otra técnica de estratificación es posible lograr una coloración de adentro hacia fuera, al igual que en los dientes naturales. En este caso, se pueden utilizar composites de dentina con color más saturado, que se cubren y modifican con una capa superficial de masas de esmalte modulador, lo que aumenta la calidad estética de la restauración al igual que ocurre con los dientes naturales.

En ambas técnicas se debe tener en cuenta que las masas de esmalte moduladoras se aplican en capas finas. Por último, las masas translúcidas



El Dr. Marques es Coordinador de los cursos «Excellencia en odontología estética» y «Dominar el arte de las resinas com-

*puestas» del Instituto de Estudios Odontológicos (IEO) Belo Horizonte. Maestro en Odontología Restauradora por la Facultad de Odontología de la Universidad Federal de Minas Gerais (Brasil), Especialista en prótesis dentales por la Facultad de Odontología de Ribeirão Preto de la Universidad de São Paulo y autor del libro *Estética com resinas compostas em dentes anteriores: percepção, arte e naturalidade*. Contacto: sanzio@sorrisobelo.com.br*

para los bordes incisivos se emplean para reproducir el borde incisivo opalescente, especialmente en dientes jóvenes⁴.

Caso clínico

A continuación se presenta un caso clínico de restauraciones de clase IV en los dientes 11 y 21, realizadas con el sistema Amaris (VOCO). Este sistema se basa en el concepto de los esmaltes moduladores. Está compuesto por cinco dentinas con saturación diferente de color y tres esmaltes translúcidos modificadores. El sistema es sencillo de utilizar y permite obtener resultados previsibles.

Los esmaltes TN, TL o TD tienen la función de mantener el color de la dentina seleccionada, de aclararlo ligeramente o de oscurecerlo, por ese orden respectivamente.

El método más simple consiste en escoger la tonalidad de la resina de dentina que más se aproxime a la del resultado final deseado y utilizar el esmalte modulador neutro TN. Esta capa fina de esmalte sobre la dentina confiere más profundidad y «vida» a la restauración. Otra opción consiste en escoger una dentina con un tono un poco más oscuro que la del diente y, después, aclararlo con el esmalte TL.

Según el autor, de esta forma se imita mejor la transición natural entre esmalte y dentina. Dos resinas compuestas de efecto tipo flow pertenecen también al sistema Amaris (VOCO): HO, altamente opaca, para enmascarar coloraciones indeseadas y crear efectos y caracterizaciones; y HT, altamente translúcida y opalescente.

Resumen

El éxito clínico y estético de las restauraciones con resinas compuestas viene condicionado por dos requisitos fundamentales: el conocimiento de las propiedades ópticas de los dientes naturales y el conocimiento por parte del profesional del sistema de restauración adoptado. Cuando el clínico domina estos dos factores, es capaz de reconocer qué resinas compuestas hay que utilizar y con qué espesor incremental para poder imitar con naturalidad las características del diente a restaurar.

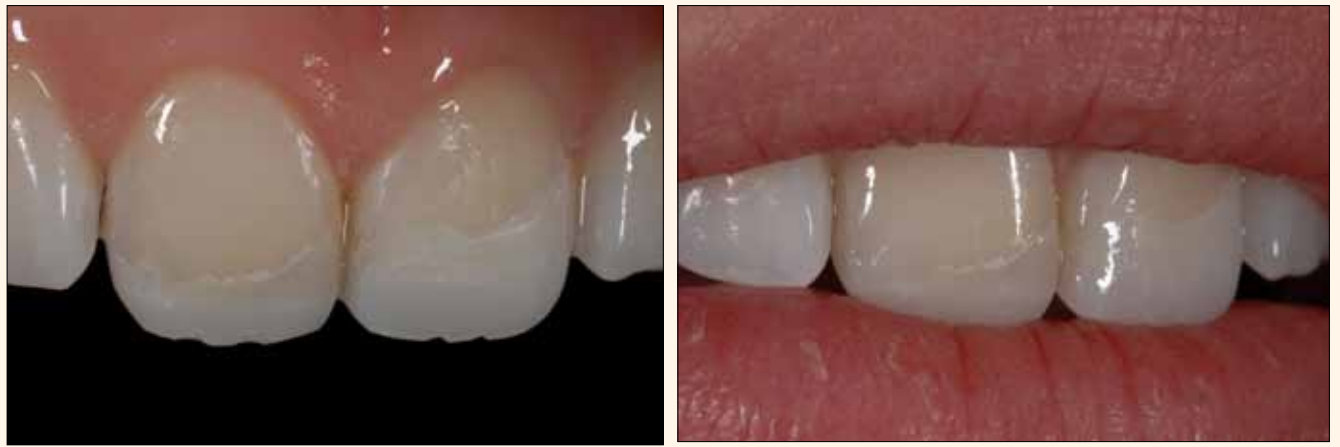

Figura 2A y 2B. Simulación intraoral (mock up) sin condicionamiento de la sustancia dental dura, que reproduce la longitud y el contorno de los dientes con el fin de evaluar la estética y la fonética.

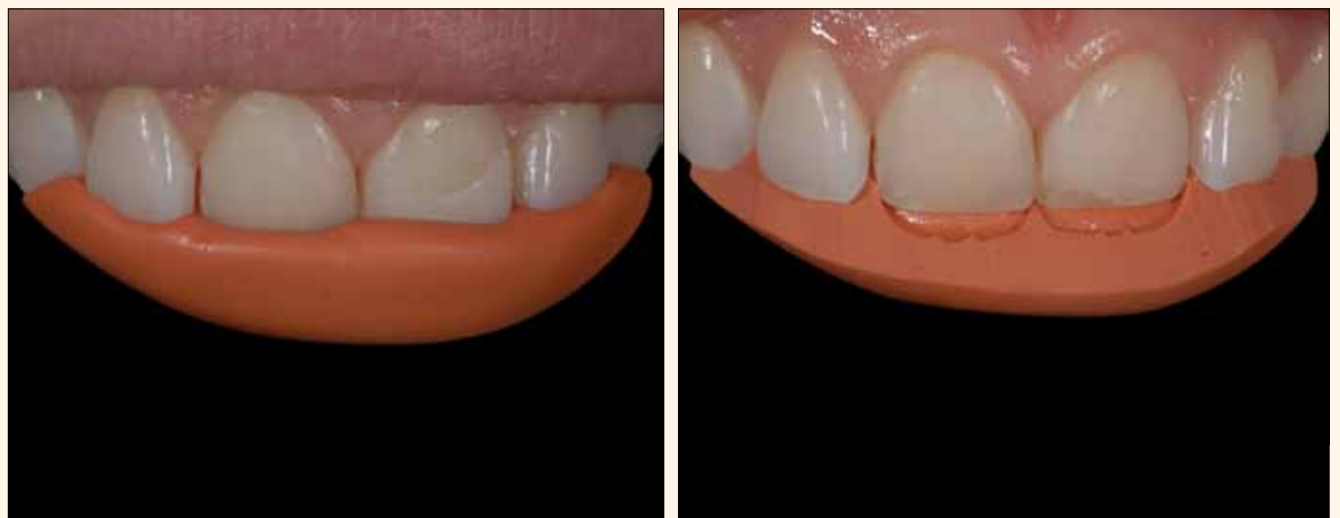

Figura 3A y 3B. Molde del mock up con silicona pesada y confección de la llave de silicona.



Figura 4A y 4B. Sistema Amaris (VOCO) utilizado para la restauración.

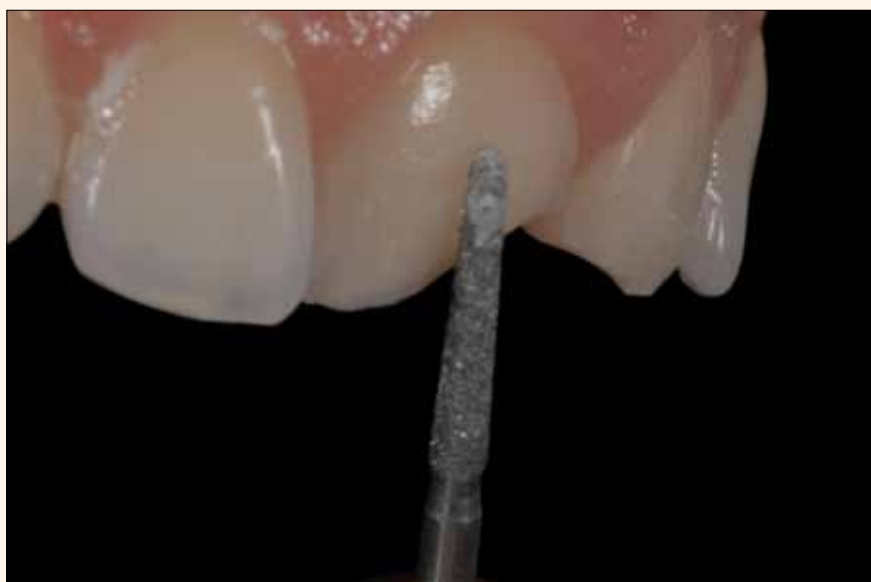

Figura 5. Confección de bisel con puntas de diamante 4138 (KG Sorensen)..

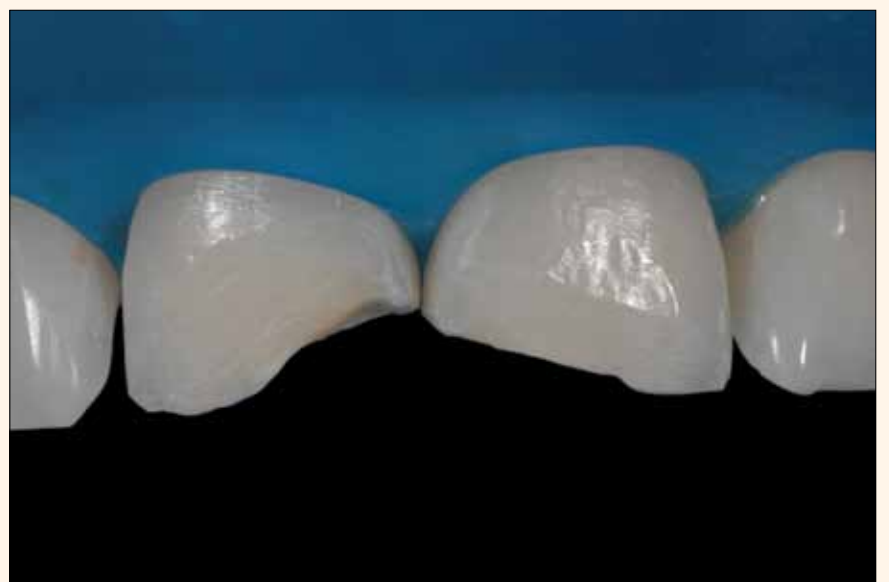


Figura 6. Comprobación de las dimensiones del bisel con dique de goma.

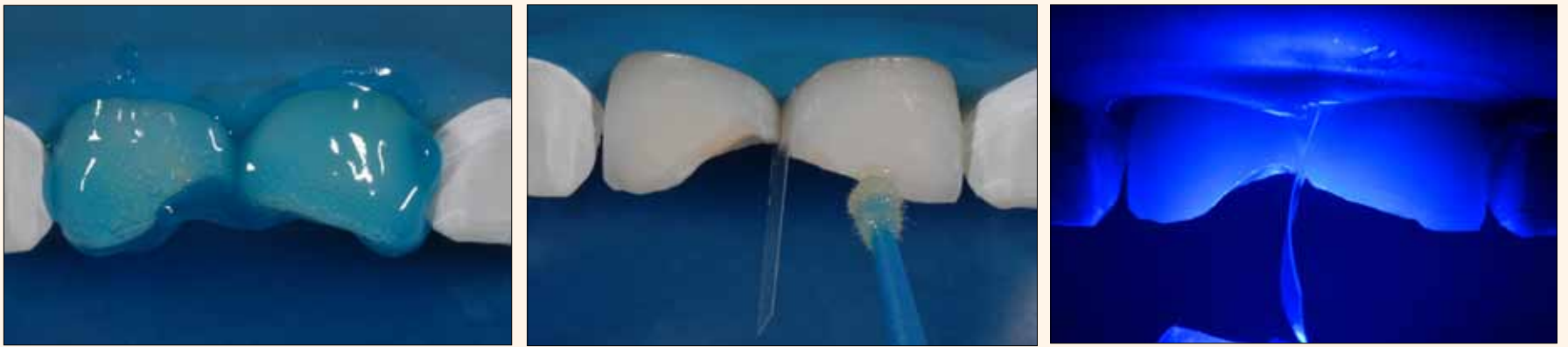

Figura 7A, 7B y 7C. Condicionamiento ácido total, aplicación del adhesivo en dos etapas Solobond M (VOCO) y fotopolimerización durante 15 segundos en cada diente.

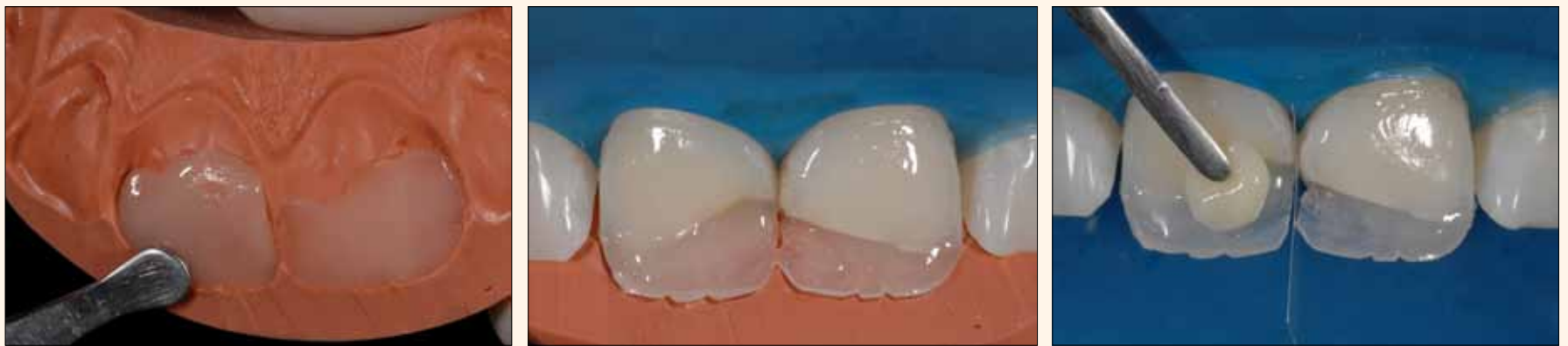

Figura 8. Colocación de un incremento de esmalte Amaris TN en la guía de silicona.

Figura 9. Asentamiento del molde de silicona cubierto con Amaris TN y fotopolimerización de este incremento de forma que reproduzca el esmalte palatino-incisivo.

Figura 10. Aplicación de una masa de dentina Amaris O1 y delimitación de mamelones. Este incremento debe sobrepasar la línea de fractura con el fin de enmascararla, de manera que se extienda hasta aproximadamente la mitad del bisel.

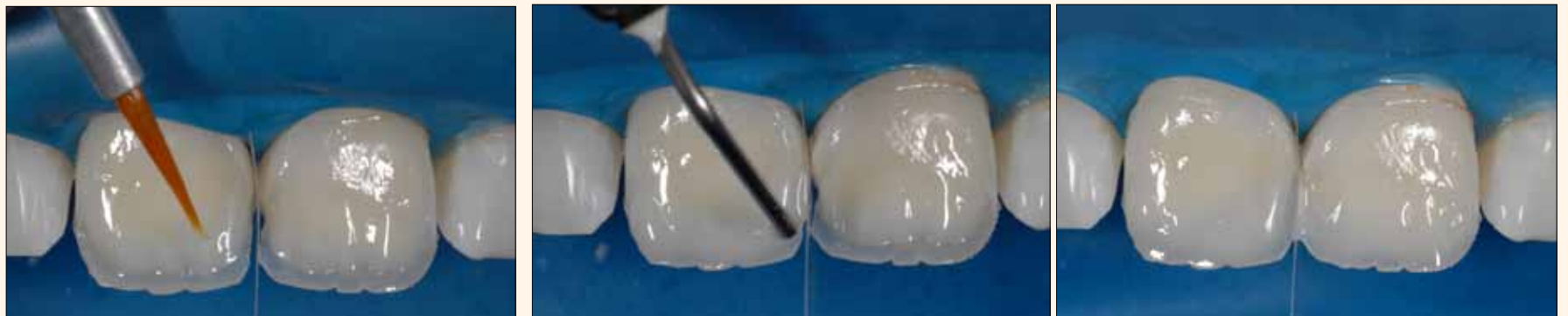

Figura 11. Aplicación selectiva de Amaris Flow HO sobre las puntas de los mamelones dentinarios para lograr un tono más intenso.

Figura 12A y 12B. Se aplica Amaris Flow HT en la región incisiva alrededor de los mamelones para lograr un halo translúcido y opalescente.

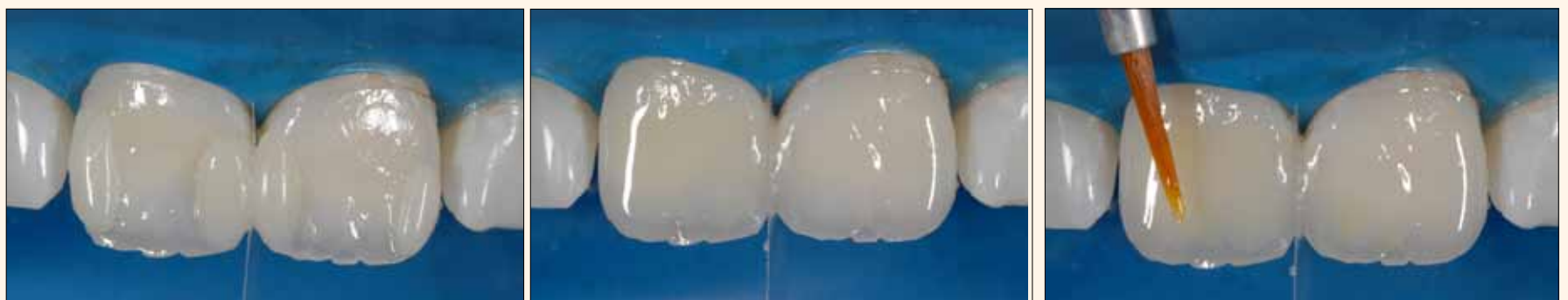

Figura 13A y 13B. Crestas proximales esculpidas con el esmalte Amaris TL.

Figura 14. El pigmento amarillo Kolor + Plus (Kerr) se aplica ligeramente con el pincel sobre los mamelones con el objetivo de simular un efecto de contraopalescencia.

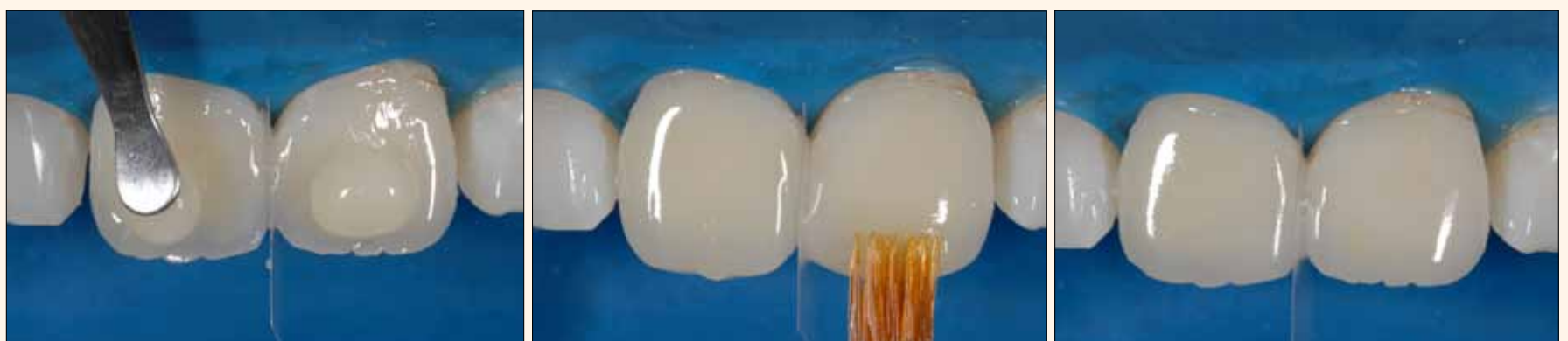

Figura 15A, 15B y 15C. Modelado de la capa final de esmalte de los dientes con ayuda de una espátula y alisado con un pincel Artist Line (Hot Spot Design).

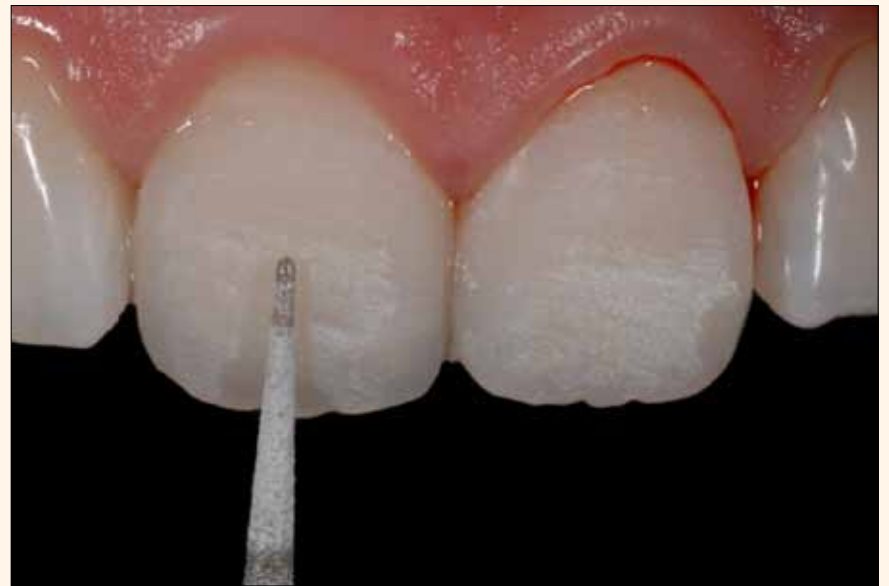
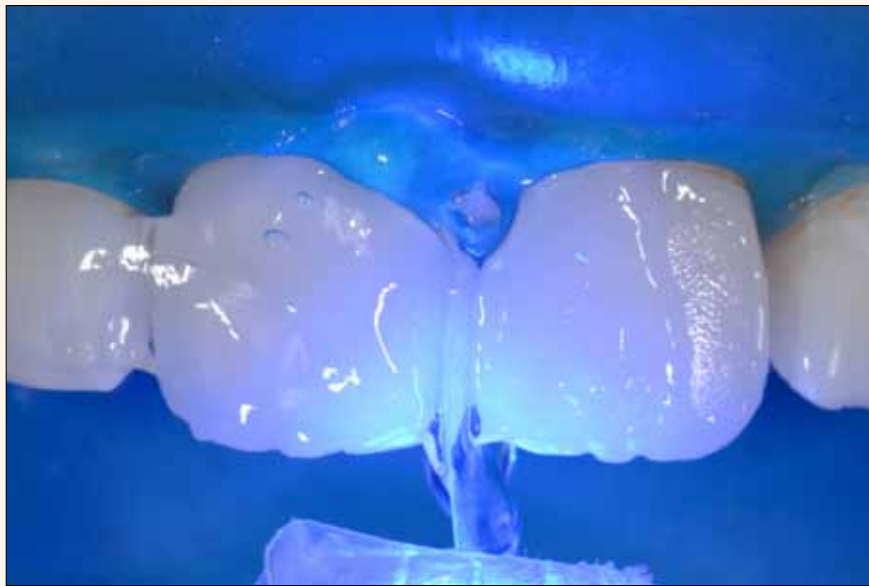
Figura 16. Aplicación de un gel hidrosoluble para bloquear el oxígeno y fotopolimerización final de las restauraciones durante 60 segundos desde orientación vestibular y durante 60 segundos desde orientación palatina.

Figura 17. Eliminación de los excesos con la punta de diamante 2134 (KG Sorensen) en el contraángulo multiplicador T2 Revo (Sirona).

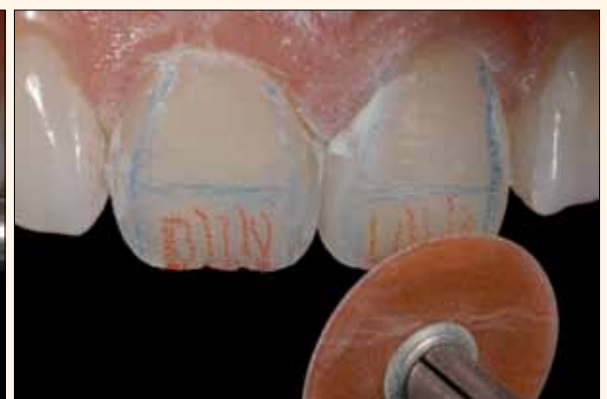
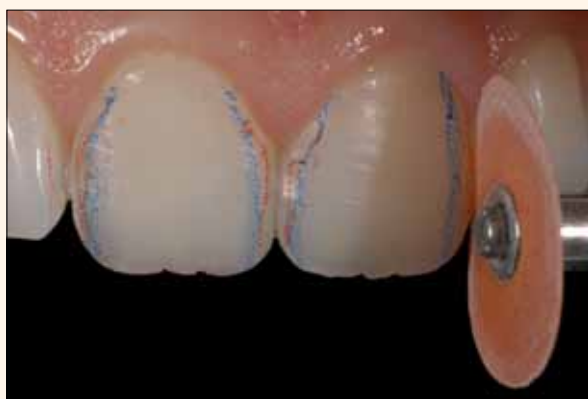
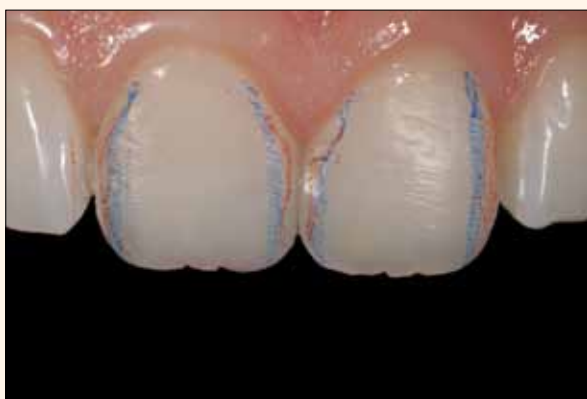Figura 18A, 18B y 18C. Determinación de la forma básica de los dientes con área plana e inclinaciones de las superficies vestibulares mediante un disco abrasivo Sof-Lex Pop On (3M Espe).

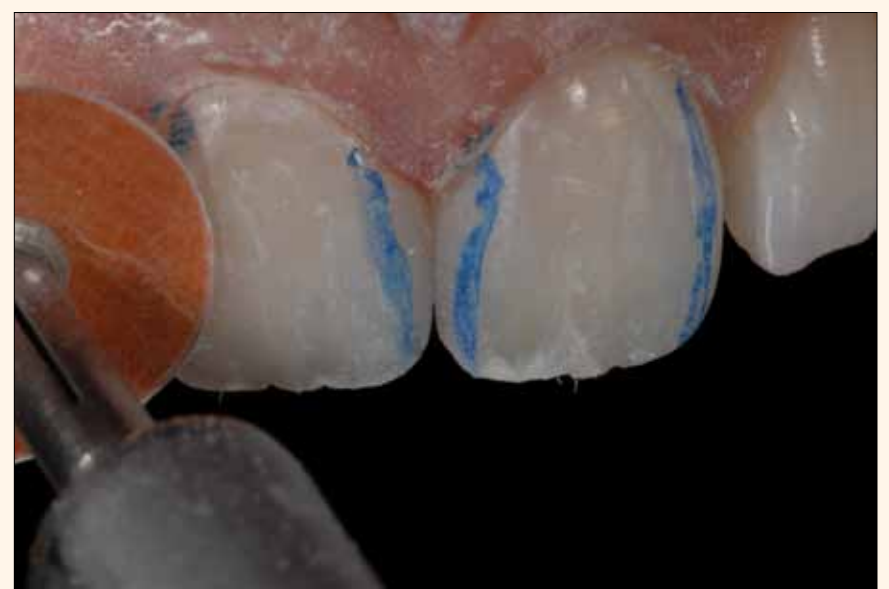
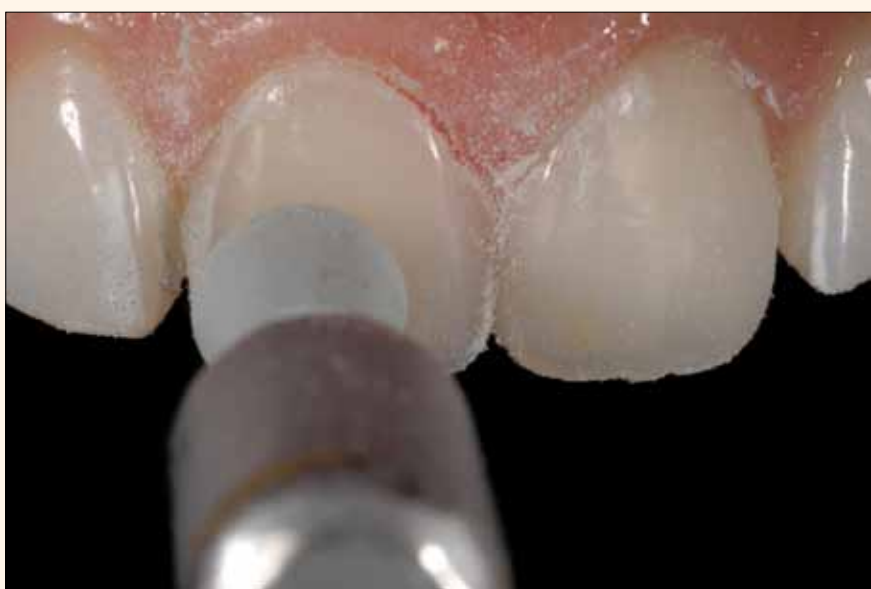
Figura 19. Inicio del pulido superficial con disco abrasivo Astropol (Ivoclar Vivadent).

Figura 21. Alisado de las hendiduras verticales con el disco Sof-Lex Pop On (3M Espe).

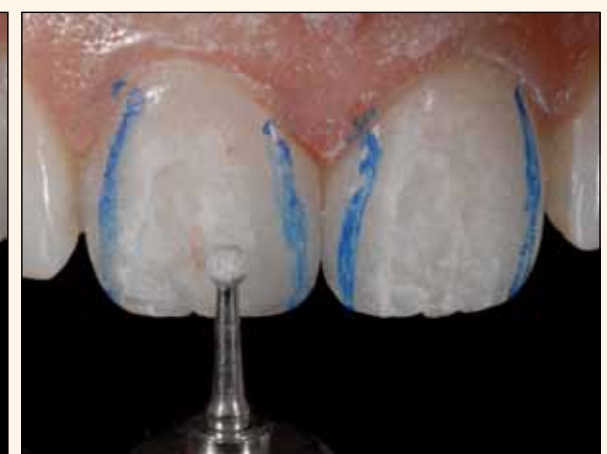
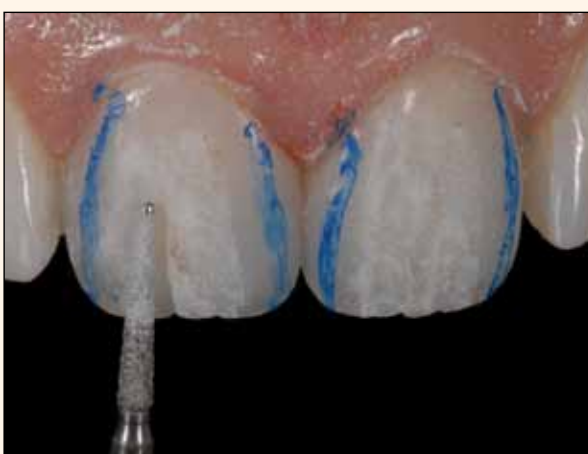
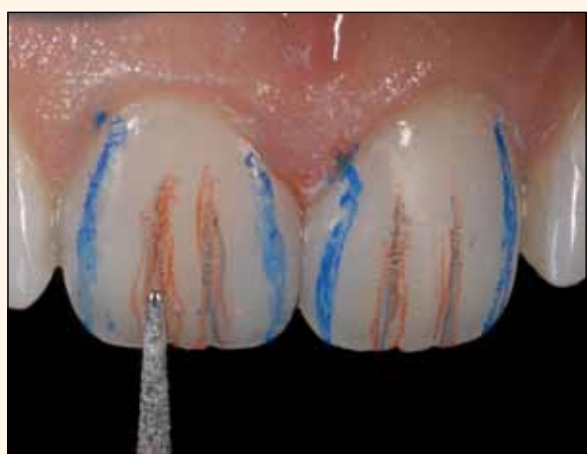Figura 20A, 20B y 20C. Confección de la micromorfología vertical (depresiones longitudinales en las superficies vestibulares) con las puntas de diamante 2134 y 1015 (KG Sorensen) y en el contraángulo multiplicador T2 Revo (Sirona).

El reto de la restauración radica no sólo en encontrar el color adecuado, sino que también conlleva un equilibrio entre la translucidez y la opacidad. El objetivo de este caso clínico es presentar, paso a paso, la reconstrucción directa de dos incisivos centrales superiores fracturados utilizando el sistema Amaris (VOCO). Para ello, se hace especial hincapié en el concepto de estratificación con resinas compuestas, tanto en el acabado como en el pulido, con el fin de lograr naturalidad en las restauraciones. ■

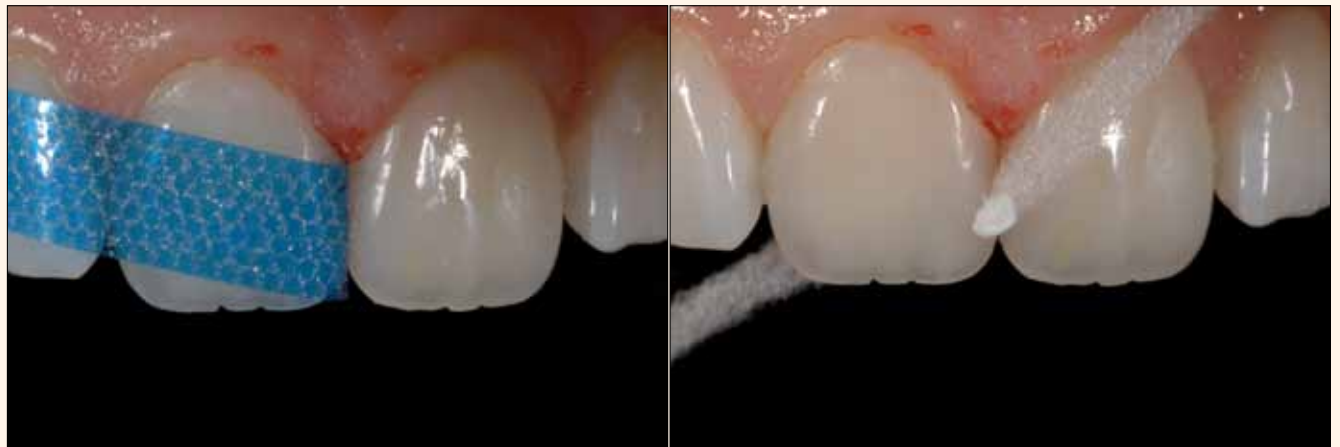

Figura 23A y 23B. Pulido interproximal con las tiras Epitex (GC) y la pasta Enamelize y Super-Floss (Oral-B).

Referencias

1. Chínche G, Pinaut A. *Comunicação com o laboratório dental: provas e seleção de cor.*, in: Chínche G, Pinaut A: *Estética em próteses fixas anteriores*, São Paulo 1996 (Quintessence Publishing), cap. 6, 115-142.
2. Vanini L. *Light and color in anterior composite restorations.* In: *Pract. Periodont. Aesthet. Dent.* 1996, 8 (7), 673-682.
3. Marques S. *Seleção de cores e das resinas restauradoras*, in: Marques S.: *Estética com resinas compostas em dentes anteriores: percepção, arte e naturalidade*, São Paulo 2005 (Editora Santos), cap. 4, 55-91.
4. Baratieri LN, Araújo EM Jr, Monteiro S Jr. *Basic fundamentals and restorative protocol for the use of composite resins in anterior teeth*, In: Baratieri LN, Araújo EM Jr, Monteiro S Jr: *Composite restorations in anterior teeth: fundamentals and possibilities*, São Paulo 2005 (Quintessence Publishing), cap. 1, 3-82.

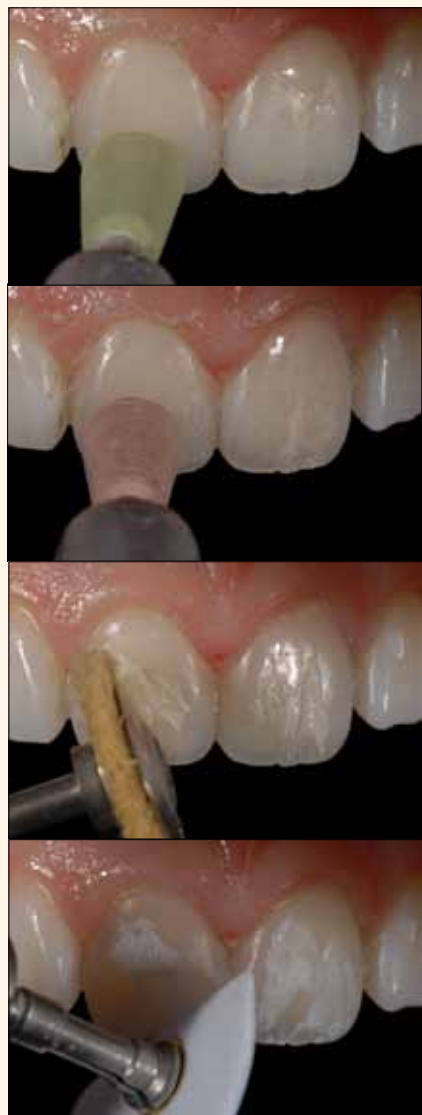

Figura 22A, 22B, 22C y 22D. Establecimiento del brillo final de la superficie con los discos verde y rosa Astropol (Ivoclar Vivadent), la pasta diamantada Diamond Excel (FGM) y el cepillo de pelo de cabra, así como la pasta Enamelize (Cosmedent) y el filtro Flexi Buff (Cosmedent).

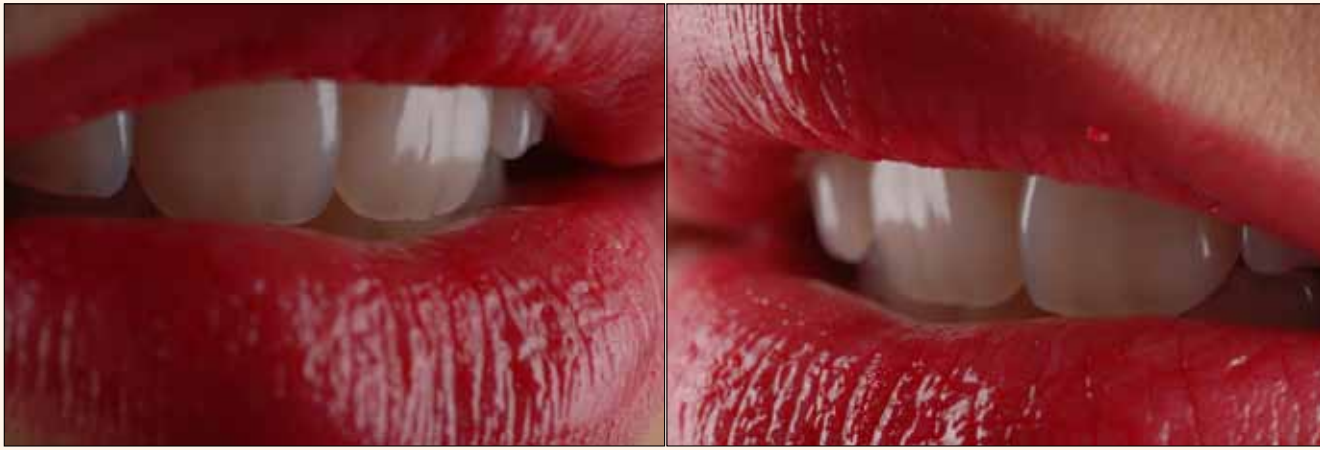

Figura 25. Resultado estético final.

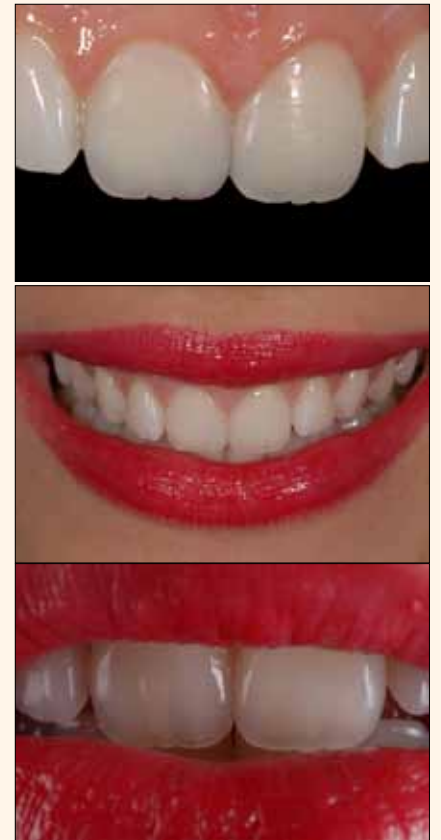

Figura 24A, 24B y 24C. El resultado estético final muestra la naturalidad, la armonía y la belleza de los dientes, así como la sonrisa de la paciente.

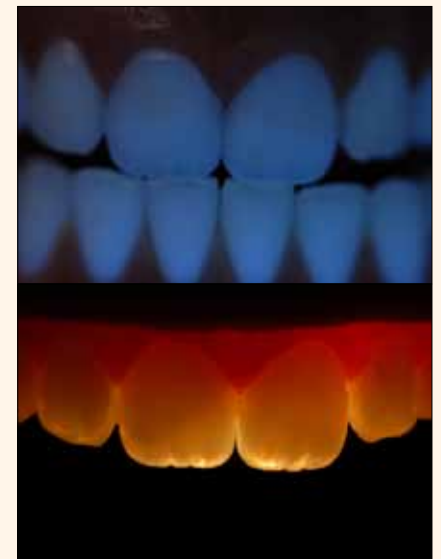


Figura 26A y 26B. Las propiedades ópticas de la resina compuesta Amaris imitan la interacción de la luz con los tejidos dentarios naturales.



 Consulte las referencias en www.dental-tribune.com